


Zertifizierte Fortbildung VNR 2760602010013080005

# PET/CT in der Onkologie, Kardiologie und Neurologie

Christian Landvogt, Corinna Müller, Ulrich Lörcher



(v. l.) Dr. Christian Landvogt, Dr. Corinna Müller, PD Dr. Ulrich Lörcher

## Einführung

PET/CT (Abkürzung für Positronen-Emissions-Tomographie plus Computertomographie) ist das derzeit modernste bildgebende Verfahren in der Tumor- und Demenzdiagnostik. Die Kombination von PET und CT in einem Gerät erlaubt es, Tumore, Entzündungen oder neurologische Störungen früher und genauer sichtbar zu machen, als das mit bisherigen Verfahren möglich war.

Bei der Positronen-Emissionstomographie wird dem Patienten eine geringe Menge einer radioaktiv markierten Substanz, meistens Fluorodeoxyglukose, injiziert. Diese Substanz reichert sich an Stellen mit intensiver Stoffwechselaktivität an. Weil Tumorzellen in der Regel einen hohen Stoffwechsel haben und viel mehr Zucker verbrauchen als gesunde Zellen, reichert sich die Substanz dort vermehrt an. Die krankhaften Zellen werden dann auf dem PET-Bild als Mehranreicherungen sichtbar.

Gleichzeitig stellt die Computertomographie die anatomischen Verhältnisse dar. Anschließend werden die Bilder des Stoffwechsels und der Anatomie miteinander verschmolzen.

Dank dieses Zusammenspiels beider Verfahren lassen sich auch wenige Millimeter große Tumore oder Metastasen schon sehr früh entdecken und genau lokalisieren.

Außerdem ist das Gerät bei zahlreichen Gehirnerkrankungen die derzeit empfindlichste Methode. So lassen sich Demenzerkrankungen mit einer PET/CT-Untersuchung bereits feststellen, wenn andere Verfahren noch keine Auffälligkeiten zeigen.

## Historie

Im Jahre 1930 machte der Nobelpreisträger Otto Heinrich Warburg eine interessante Entdeckung: Karzinomzellen verbrauchen wegen eines erhöhten Stoffwechsels viel mehr Glukose als gesunde Zellen. Doch damals konnte man noch nicht absehen, welche Bedeutung diese Entdeckung für die Diagnostik von Tumoren haben würde.

Mitte der 50er Jahre gelang es, Hirntumore zum ersten Mal positronenbasiert abzubilden. In den 70er Jahren schließlich wurden die ersten Positronen-Emissions-Tomographen (PET) für den klinischen Einsatz entwickelt. 1976 wurden die ersten vier PET-Zentren in den USA eröffnet. Fast gleichzeitig sorgte die Computertomographie für Aufsehen und entwickelte sich schnell zum klinischen Standard in der Bildgebung. 1978 wurde zum ersten Mal Glukose mit einem Positronenstrahler markiert. Damit waren alle Voraussetzungen für die heutige PET/CT-Bildgebung geschaffen. 2001 wurde das erste PET/CT-Gerät in Deutschland installiert.

## Physik

Vor einer PET/CT-Untersuchung wird ein mit einem Positronenstrahler (für den kli-

nischen Alltag ist dies F-18 mit einer Halbwertszeit von 109 Minuten) markiertes Radiopharmakon gespritzt. Meist handelt es sich dabei um ein radioaktiv markiertes Glukoseanalogon (2-Fluoro-2-Deoxy-D-Glucose (FDG)). Das Radiopharmakon reichert sich im Organismus an Stellen intensiver Stoffwechselaktivität vermehrt an. Beim Zerfall des Strahlers wird ein Positron frei, das mit einem Elektron verschmilzt. Positron und Elektron werden dabei vernichtet. An ihrer Stelle entstehen zwei hochenergetische Photonen mit einer Energie von 511 keV, die sich in einem Winkel von 180° voneinander entfernen. Zwei im PET-Gerät gegenüber liegende Detektoren registrieren diese Vernichtungsstrahlung. Aus diesen Messungen errechnet das Gerät eine Verteilung des Radiopharmakons im Körper und man kann so auf die Stoffwechselaktivität schließen. Gleichzeitig wird ein CT des Ganzkörpers angefertigt. So gelingt die exakte morphologische Zuordnung dieser stoffwechselaktiven Areale.

Entscheidend für die Bildqualität der PET-Komponente sind in erster Linie die im Detektor verwendeten Kristalle. LSO- oder LYSO-Kristalle sind dabei den älteren BGO oder GSO-Kristallen überlegen. Die CT-Komponente kann aus einem 6-Zeiler bis zu einem 128-Zeiler bestehen. Je mehr Zeilen ein CT hat, desto schneller kann es ein Bild aufzeichnen, die Auflösung wird von der Zeilenzahl aber nicht direkt beeinflusst. Für die Tumordiagnostik und neurologische Fragestellungen ist ein 6-Zeilen-CT ausreichend. Für die kardiologische Diagnostik sollte dagegen mindestens ein 16-Zeilen-CT eingesetzt werden, da während einzelner Herzschläge Bilder aufgezeichnet werden.

## Grundlagen und Untersuchungsablauf

Im klinischen Alltag werden für PET/CT-Untersuchungen in erster Linie Fluor-18-markierte Substanzen eingesetzt. Andere PET-Isotope (C-11, N-13, O-15) kommen wegen ihrer kurzen Halbwertszeit im Minutenbereich nur selten zum Einsatz. Für ihre Herstellung ist ein Zyklotron in unmittelbarer Nähe zum PET/CT-Gerät erforderlich. Die nachfolgenden Ausführungen beziehen sich deshalb fast ausschließlich auf die Verwendung des F-18-markierten Glukoseanalogons FDG.

FDG wird wie Glukose von Transportern durch die Zellmembran geschleust. Derzeit sind fünf Glukosetransporter bekannt, der Glut-1-Transporter gilt als der wichtigste für die Aufnahme in Karzinomzellen und in das normale Hirngewebe. Intrazellulär wird FDG durch das Enzym Hexokinase zu FDG-6-Phosphat phosphoryliert. Weil an der ersten Position des Zuckermoleküls keine OH-Gruppe vorliegt, kann FDG im Gegensatz zu Glukose nicht weiter metabolisiert werden. Deshalb reichert es sich im Karzinomgewebe an (= Trapping).

In nüchternem Zustand zeigt vor allem das Gehirn eine starke Anreicherung von FDG, schwächere Anreicherungen finden sich im Herz und in der Leber. Weil FDG renal eliminiert wird, finden sich hohe Konzentrationen davon in den ableitenden Harnwegen. Nach Nahrungsaufnahme reichert sich das FDG wegen der Wirkung des Insulins vermehrt in der Skelettmuskulatur und dem Myokard an. Dadurch verschlechtert sich der Bildkontrast. Deshalb sollte die Untersuchung ausschließlich in nüchternem Zustand mit einem Blutzucker von  $< 150$  mg/dl stattfinden. Eine Kontrolle des Blutzuckerspiegels ist vor jeder Untersuchung notwendig. Bei Diabetikern kann kurzwirksames Insulin

i.v. mindestens eine Stunde vor Injektion des FDG verabreicht werden.

Nach der Injektion von ca. 150-370 MBq F-18-FDG sollte sich der Patient möglichst eine Stunde lang kaum bewegen, weil sich die Substanz sonst vermehrt in der Muskulatur anreichert. Für Gehirnuntersuchungen liegen die Patienten während der Einwirkzeit in einem abgedunkelten, ruhigen Raum.

Um die Ausscheidung der Substanz über die Nieren zu beschleunigen, wird dem Patienten im Anschluss an die Nuklidgabe Furosemid injiziert. Zur Minimierung der Aktivitätsanreicherung in der Darmmuskulatur kann eine Injektion von N-Butylscopolamin erfolgen.

## Auswertung der Bilder

Die Aufnahmen (Ganzkörperuntersuchung vom Schädel bis zu den Oberschenkeln) erfolgen ca. 60 Minuten nach Injektion des FDG (Gehirnuntersuchungen 30 Minuten). Bei bestimmten Fragestellungen, z.B. malignes Melanom, werden zusätzlich Aufnahmen der Beine angefertigt.

Um aus der gemessenen Radioaktivität in einem Herd auf dessen Stoffwechselaktivität zu schließen, müssen die Menge der

injizierten Aktivität, das Körpergewicht des Patienten und die Zeit zwischen Injektion und Messung beachtet werden. Aus diesen Werten kann der so genannte SUV-Wert (standardized uptake value) berechnet werden – ein quantitatives Maß für die Stoffwechselaktivität eines Herdes. Die SUV-Werte sind hilfreich für die Differenzierung von entzündlichen und malignen Prozessen und für Verlaufskontrollen nach Therapien. Bei der Beurteilung der Stoffwechselaktivität eines Tumors ist außerdem dessen Größe zu berücksichtigen. Wegen der begrenzten Auflösung der PET-Komponente wird die tatsächliche Anreicherung in einem sehr kleinen Herd fälschlicherweise als zu niedrig eingeschätzt.

## Zeitlicher Abstand der FDG-PET/CT-Untersuchung nach OP, Radiatio oder Chemotherapie, Einschränkungen

Es kann vorkommen, dass sich die Substanz FDG nach Operationen wegen entzündlicher und reaktiver Prozesse vermehrt im Operationsgebiet anreichert, was die Beurteilung dort erschwert. Deshalb sollte die PET/CT-Untersuchung idealerweise erst drei Monate nach einer Operation

stattfinden, sofern das Operationsgebiet zu beurteilen ist. Dagegen kann es kurz nach einer Strahlen- oder Chemotherapie vorkommen, dass zwar geschädigtes, aber vitales Tumorgewebe noch keinen gesteigerten Stoffwechsel zeigt. Deshalb sollte die PET/CT-Untersuchung idealerweise erst vier Wochen nach einer Chemotherapie oder drei Monate nach einer Bestrahlung stattfinden. Weil diese Zeitabstände in der Praxis häufig nicht einzuhalten sind, muss der befundende Arzt ein besonderes Augenmerk auf diese Problematik legen. Sehr langsam wachsende Tumore, die deshalb einen geringen Stoffwechsel aufweisen, können im FDG-PET/CT nicht immer entdeckt werden. Auch Renozelluläre Karzinome und Hepatozelluläre Karzinome zeigen in etwa der Hälfte der Fälle keine gesteigerte FDG-Aufnahme, weshalb eine PET/CT-Untersuchung bei diesen Tumoren nur in Einzelfällen vorgenommen werden sollte.

### Bronchialkarzinom

Das Bronchialkarzinom ist für die meisten Todesfälle durch Tumore verantwortlich. Kurative Therapieansätze sind nur in frühen Krankheitsstadien sinnvoll, weshalb eine korrekte Stadieneinteilung wichtig ist.

Die PET/CT-Diagnostik ist als Routineuntersuchung zum *Staging* und *Re-Staging* bei Patienten mit einem bekannten oder vermuteten Bronchialkarzinom etabliert. Bei der *Abklärung eines Lungenrundherdes* weist die PET/CT-Untersuchung eine Sensitivität von > 90 % auf [1]. Die Methode kann damit die meisten, aber nicht alle malignen Lungentumore erkennen. Bronchoalveoläre Karzinome oder Karzinoide sind häufig nicht nachweisbar.

Beim *Staging* oder *Re-Staging* von *nicht-kleinzelligen Bronchialkarzinomen (NSCLC)* oder *kleinzelligen Bronchialkarzinomen*

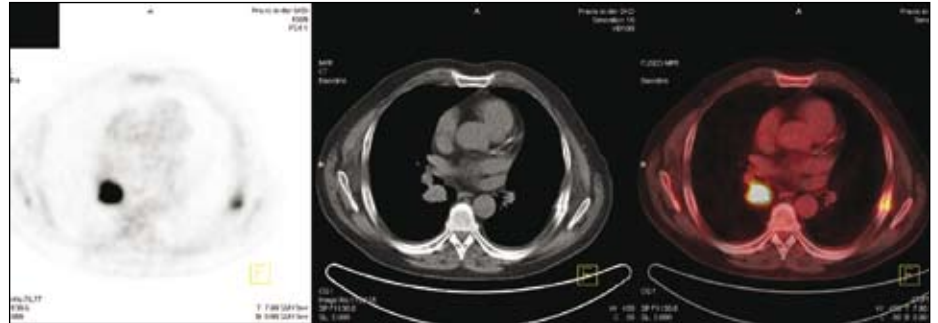

Abb. 1.1: PET ; CT ; PET/CT: Bronchialkarzinom (links im Bild) mit Rippenfraktur (rechts im Bild)

(SCLC) kann die Methode Lymphknoten- und Fernmetastasen weit sicherer entdecken (Sensitivität bei Lymphknotenmetastasen von NSCLC PET 91 %, CT 75 %; Spezifität PET 86 %, CT 66 %) [2] als dies mit der herkömmlichen Bildgebung möglich ist (Abb. 1). Der CT-Diagnostik können kleinere Lymphknotenmetastasen entgehen, während im CT auffällig große Lymphknoten oft (bis zu 40 %) nicht befallen sind.

Insgesamt wird bei etwa einem Drittel (SCLC) bis zur Hälfte der Patienten (NSCLC) nach einer PET/CT-Untersuchung das zuvor geplante therapeutische Vorgehen geändert.

Schließt ein metastasenverdächtiger Herd ein kuratives Vorgehen aus, so ist eine histologische Sicherung dieses Herdes anzustreben. Zwar gibt es z.B. sehr gute PET/CT-Bewertungskriterien zur Beurteilung von Nebennierenraumforderungen,

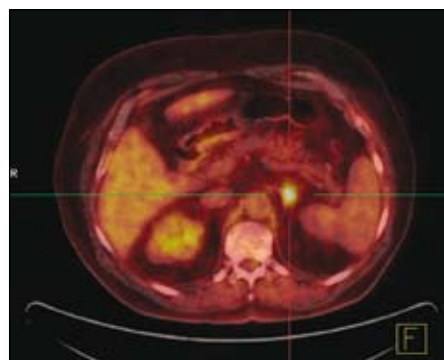


Abb. 1.2: PET/CT: Solitäre Metastase eines Bronchialkarzinoms in der linken Nebenniere (rechts im Bild)

eine hundertprozentige Spezifität kann aber nicht erreicht werden. Ein PET/CT-Verdacht auf eine solitäre Nebennierenmetastase sollte deshalb weiter abgeklärt werden.

### Colonkarzinom

PET/CT ist die genaueste Methode zur Entdeckung von Colonkarzinom-Metastasen und Lokalrezidiven.

Im *Re-Staging* kann das PET/CT-Verfahren deutlich sensitiver und spezifischer als die klassische Bildgebung Metastasen (PET Sens. 97 %, Spez. 76 % vs. CT Sens. 76 %, Spez. 56 %) und Lokalrezidive (Sens. 95 %, Spez. 97 %) erkennen [3] (Abb. 2). Am häufigsten wird das PET/CT-Verfahren zur Suche weiterer Herde vor einer Metastasenoperation und bei Verdacht auf ein Lokalrezidiv in einer präsakralen Narbenplatte eingesetzt. Bei jedem dritten Patienten können so vor Metastasen-Operationen weitere Herde entdeckt werden, was den Operationsablauf ändern oder eine systemische Therapie erforderlich machen kann.

Im *Initial-Staging* ist die PET/CT der CT ebenfalls überlegen. Dabei sollten in erster Linie Patienten mit erhöhtem Metastasenrisiko oder unklaren Befunden in der morphologischen Bildgebung mit PET/CT untersucht werden. Die Beurteilung der Ausdehnung eines Rektumkarzinoms erfolgt besser mit der MRT.

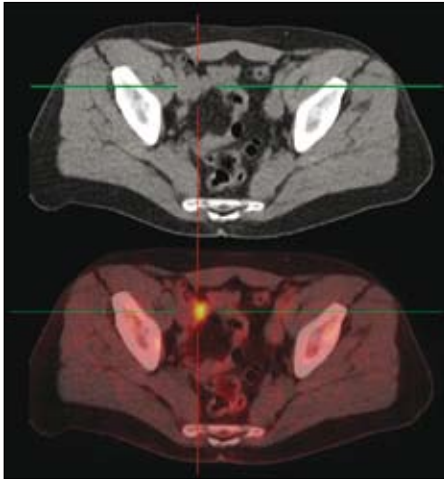


Abb. 2: CT ; PET/CT: Lymphknotenmetastase eines Rektum-Karzinoms

Die PET/CT-Untersuchung zum *Staging* oder *Re-Staging* von Colonkarzinomen sollte mit CT-Kontrastmittel erfolgen, da es für eine ggf. sinnvolle Operation von Lebermetastasen notwendig ist, diese Herde und ihre Beziehungen zu den Lebergefäßen exakt zu lokalisieren. Zudem können kleine Lebermetastasen ( $< 1$  cm), die wegen des Zuckerstoffwechsels im normalen Lebergewebe der PET entgehen könnten, so besser sichtbar gemacht werden.

### Oesophaguskarzinom

Beim *Staging* ist PET/CT die genaueste Methode zur Entdeckung von Fernmetastasen und von vom Tumor entfernt liegenden Lymphknoten (z.B. supraklavikulär, Magenkurvatur) [4, 5]. Leider können tumornahe Lymphknoten vor allem wegen möglicher Überstrahlungseffekte durch den Primarius weniger sicher entdeckt werden. Diese Lymphknoten stellen jedoch auch für andere bildgebende Verfahren ein diagnostisches Problem dar.

Beim *Re-Staging* kann die PET/CT-Untersuchung deutlich genauer als die klassische Bildgebung Lokalrezidive und Lymphknotenmetastasen entdecken [6].

### Magenkarzinom

PET/CT wird bei Patienten mit Magenkarzinom insbesondere zum *Re-Staging* bei Verdacht auf ein Rezidiv oder unklaren Befunden in der morphologischen Bildgebung angewandt.

Allerdings können Gallert- oder Siegelringkarzinome des Magens im PET wegen des geringen Stoffwechsels oftmals nicht nachgewiesen werden [7, 8]. Deshalb sollte die PET/CT-Untersuchung mit zusätzlicher CT-Kontrastmittelgabe erfolgen.

### Pankreaskarzinom

Die PET/CT-Untersuchung kann Pankreaskarzinome und Fernmetastasen [9] sicherer diagnostizieren, als dies mit der klassischen Bildgebung wie CT und MRT möglich ist. Um eine Gefäßinvasion zu beurteilen, sollte eine PET/CT-Untersuchung mit CT-Kontrastmittel erfolgen. Lokale Lymphknotenmetastasen können beim Primärstaging weder mit PET/CT, CT noch mit MRT zuverlässig entdeckt werden.

Bei Verdacht auf ein Pankreaskarzinom sollte die PET/CT-Untersuchung damit in erster Linie bei Patienten mit im *Staging* unklaren Befunden in der morphologischen Bildgebung (unklare Raumforderung, Gangstrikturen ohne Tumornachweis, DD chron. Pankreatitis vs. Pankreas-Ca) und beim *Re-Staging* erfolgen.

### Hodgkin- und non-Hodgkin-Lymphome

PET/CT ist beim *Staging* und *Re-Staging* von Lymphomen die mit Abstand beste Methode (Sensitivität für Tumorherde im *Re-Staging* PET/CT 96 %, CT 61 %) [10]. Dies gilt auch für niedriggradige Lymphome, obwohl sie im Vergleich zu höhergradigen Lymphomen einen geringeren Stoffwechsel aufweisen.

Das *Initial-Staging* mit PET/CT sollte insbesondere bei Patienten mit erhöhtem

Rezidivrisiko oder mit geplanter Radiotherapie erfolgen und kann als Grundlage für Verlaufskontrollen dienen.

Beim *Re-Staging* von Hoch-Risiko-Patienten oder Patienten mit Rest-Lymphomen in der konventionellen Bildgebung sollte das PET/CT-Verfahren erste Wahl sein.

### Mammakarzinom

PET/CT kann beim *Initial-Staging* von Mammakarzinomen Fernmetastasen gut entdecken und sollte bei Patientinnen mit unklarem Befund in der klassischen Bildgebung oder bei einem relevanten Risiko für Fernmetastasen bei sonst unauffälliger Bildgebung erwogen werden.

Zum *Re-Staging* bei Hoch-Risiko-Patientinnen oder bei Verdacht auf ein Rezidiv ist die PET/CT-Methode gut geeignet [11].

Dagegen sollte das PET/CT-Verfahren nicht eingesetzt werden, um *unklare Herde in der Mamma* zu beurteilen, da es zwar eine hohe Spezifität, aber zumindest bei kleinen Tumoren eine geringe Sensitivität aufweist. Dafür stehen Sonographie, Mamma-MRT und die Stanz-Biopsie zur Verfügung.

Zur Bestimmung des axillären Lymphknotenstatus bei bekanntem Mammakarzinom sollte der Sentinel-Lymph-Node-Markierung der Vorzug gegeben werden, weil das PET/CT die häufig vorkommenden Mikrometastasen nicht entdecken kann.

### Ovarialkarzinom

PET/CT ist die genaueste Methode zur Unterscheidung von malignen und benignen Ovarial-Tumoren (Accuracy PET/CT 92 %, Sonographie 83 %, CT/MRT 75 %) [12].

Im *Re-Staging* ist das PET/CT-Verfahren insbesondere bei Patientinnen mit erhöhtem

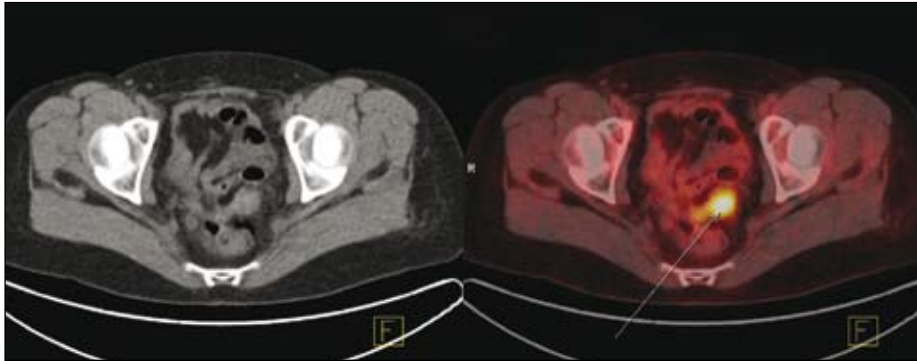


Abb. 3: CT ; PET/CT: Rezidiv eines Ovarial-Karzinoms am Scheidenstumpf

tem Rezidiv-Risiko, bei Tumormarkeranstieg oder bei unklarem Befund in der morphologischen Bildgebung sinnvoll (Abb. 3). PET/CT weist dabei eine Sensitivität von  $> 90\%$  auf und ist damit der klassischen Bildgebung weit überlegen (Sensitivität PET/CT  $97\%$ , CT  $80\%$ ; Sonographie  $66\%$ ) [13] und ändert bei mehr als der Hälfte der Patientinnen das nach einem Kontrastmittel-CT ursprünglich geplante Vorgehen [14].

### Schilddrüsenkarzinom

Das PET/CT-Verfahren ist beim *Initial-Staging* von Schilddrüsenkarzinomen nicht notwendig. Dies liegt daran, dass gut differenzierte papilläre oder follikuläre Schilddrüsenkarzinome wegen ihres langsamen Wachstums häufig nur einen leicht gesteigerten Glukosestoffwechsel zeigen. Weil sie aber in den meisten Fällen bei TSH-Stimulation Jod aufnehmen, können sie mit einer Radiojodtherapie meist gut therapiert werden. Mit der anschließend durchgeführten Ganzkörperjodszintigraphie ist dann das Staging gleichzeitig erfolgt. Allerdings verlieren die Tumorzellen mit zunehmender Entdifferenzierung die Jod-Speicherfähigkeit und zeigen dann im Gegenzug einen höheren Glukosestoffwechsel (Flip-Flop-Phänomen), was dann eine PET/CT-Untersuchung notwendig machen kann.

Die Indikation zu einer PET/CT-Untersuchung ergibt sich daher beim *Re-Staging*

bei erhöhtem Thyreoglobulin-Spiegel und unauffälliger Jod-131-Ganzkörperzintigraphie oder bei bereits initial schlecht differenzierten Karzinomen. In diesen Fällen ist die PET/CT-Untersuchung der klassischen Diagnostik überlegen.

### Cancer of unknown primary (CUP), HNO-Tumore

Bei etwa jedem 20. Patienten mit einer Lymphknotenmetastase eines Plattenepithelkarzinoms im Kopf-Hals-Bereich kann kein Primarius gefunden werden. Bei fast der Hälfte dieser Patienten kann der Primarius dann jedoch mittels PET/CT-Untersuchung identifiziert werden [15]. Diese Daten lassen sich in etwa auch auf die Primärtumorsuche in den sonstigen Körperregionen übertragen.

Beim *Staging* und *Re-Staging* von Kopf-Hals-Tumoren ist die PET/CT der CT oder MRT-Diagnostik überlegen [16]. Die Methode sollte in erster Linie bei unklaren oder verdächtigen Herden in der Routine-Bildgebung angewandt werden.

### Malignes Melanom

Patienten mit einem Malignen Melanom im Stadium I oder II haben eine geringe Wahrscheinlichkeit für Fernmetastasen. Lymphknotenmetastasen sind dann meist Mikrometastasen. In diesen Stadien ist eine PET/CT-Untersuchung nur bei einem

unklaren Herd in der sonstigen Bildgebung zu empfehlen. Zur Beurteilung von lokalen Lymphknoten sollte die Sentinel-Lymph-Node-Technik (SLN) angewandt werden. Bei Patienten mit einem Malignen Melanom im Stadium III oder IV kann ein erweitertes *Initial-Staging* notwendig sein. PET/CT ist in diesem Fall das Verfahren der Wahl, da es dabei eine Sensitivität und Spezifität von  $> 90\%$  für Metastasen hat [17]. Es ist den übrigen bildgebenden Verfahren damit deutlich überlegen. Zum Ausschluss von Hirnfiliae sollte ein MRT des Schädels aber zusätzlich erfolgen, da Gehirnmetastasen aufgrund des Glukosemetabolismus des Gehirns im PET/CT oft nicht sichtbar sind.

Sofern ein *Re-Staging* indiziert ist, ist eine PET/CT-Untersuchung ebenfalls mit Abstand die beste Methode.

### Prostatakarzinom

Prostatakarzinome weisen wegen der erhöhten Zellmembransynthese einen gesteigerten Phospholipid-Stoffwechsel auf. Für die PET/CT-Untersuchung stehen als Radiopharmaka  $^{18}\text{F}$ -Cholin und  $^{11}\text{C}$ -Cholin zur Verfügung.

Das PET/CT-Verfahren ist beim *Re-Staging* sinnvoll, da sich bei steigendem PSA-Wert oft fehlende oder unsichere Befunde in der morphologischen Bildgebung ergeben (Abb. 4, 5). Mit steigendem PSA-Wert steigt im PET/CT die Nachweiswahrscheinlichkeit für Tumorherde [18]. Unter einem Wert von  $0,5\text{ ng/ml}$  sollte keine PET/CT-Untersuchung erfolgen.

Zum *Tumornachweis* kann bei erhöhtem PSA-Wert und mehrfach erfolglosen Punktionsversuchen in Ausnahmen eine PET/CT-Untersuchung sinnvoll sein, um den Ort des Tumors für eine Punktion einzugrenzen.

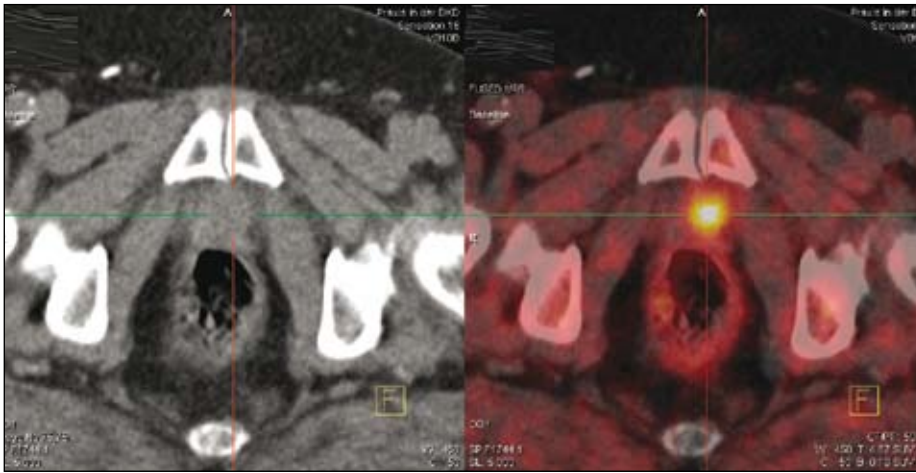


Abb. 4: CT ; PET/CT: Lokalrezidiv eines Prostata-Karzinoms

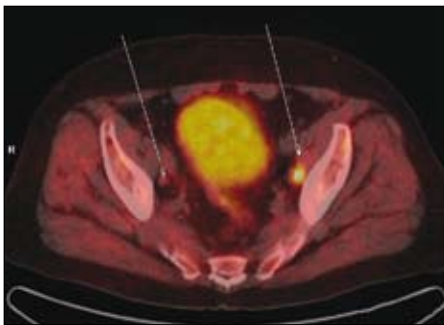


Abb. 5: PET/CT: Lymphknotenmetastase eines Prostata-Karzinoms rechts im Bild; der gleich große Lymphknoten links im Bild ist nicht befallen

Im *Initial-Staging* ist eine PET/CT-Untersuchung nicht zu empfehlen, hier finden Sonographie und MRT besser Anwendung. Viele Patienten wünschen bei erhöhtem PSA-Wert einen Ausschluss eines Prostatakarzinoms, um einer Punktion zu entgehen. Dies kann eine PET/CT-Untersuchung wie alle bildgebenden Verfahren derzeit allerdings nicht leisten, weil die Sensitivität dafür nicht ausreicht.

### Neuroendokrine Tumoren

*Karzinomide* können am besten mit der PET/CT-Methode abgebildet werden. Sie haben bei noch guter Differenzierung einen hohen Somatostatin-Rezeptorbesatz. Deshalb kommen Somatostatin-Rezeptorliganden wie z.B. Ga68-DOTATOC für PET/CT-Untersuchungen zur Anwendung. Die PET/CT-

Bildgebung ist der konventionellen Bildgebung z.B. mit In111-Octreotide dabei deutlich überlegen.

*C-Zell-Karzinome* und *Paragangliome* lassen sich sehr gut mit einem 18F-DOPA-PET/CT darstellen. Wegen ihres schnellen Wachstums lassen sich C-Zell-Karzinome alternativ auch mit FDG abbilden. *Insulinome* können gut mit 18F-DOPA oder mit Somatostatin-Rezeptortracern lokalisiert werden.

### Knochenszintigraphie mit F-18

Eine PET/CT-Untersuchung mit F-18-NaFluorid kann den Knochenstoffwechsel besser darstellen als eine konventionelle Knochenszintigraphie (dreidimensionale Bilder des gesamten Körpers bei kurzer Aufnahmezeit, höhere Auflösung, besserer Kontrast, gleiche Strahlenbelastung). Nachteilig ist die eingeschränkte Möglichkeit von Perfusion- und Blutpool-Bildern im Vergleich zur konventionellen Knochenszintigraphie. Die Methode ist bei unklarer konventioneller Bildgebung zu erwägen [19].

### Entzündungssuche

Eine PET/CT-Untersuchung ist zur Entzündungsdiagnostik, bei Fieber unklarer Ge-

nese (FUO), bei Verdacht auf Großgefäßvaskulitis (Abb. 6) und zur Beurteilung möglicher Infekte von Gefäß- oder Gelenkprothesen sinnvoll.

Die PET/CT-Methode ermöglicht es, bei jedem dritten Patienten mit Fieber unklarer Genese die Ursache des Fiebers zu finden, obwohl die gesamte klassische Diagnostik zuvor unauffällig war. Wenn möglich, sollte der Patient dabei während oder kurz nach bestehendem Fieber untersucht werden. Im Falle einer vermuteten Autoimmunerkrankung sollte die PET/CT-Untersuchung möglichst vor Beginn einer immunsuppressiven Therapie erfolgen.

Eine mögliche Endokarditis sollte dagegen weiterhin endosonographisch abgeklärt werden.

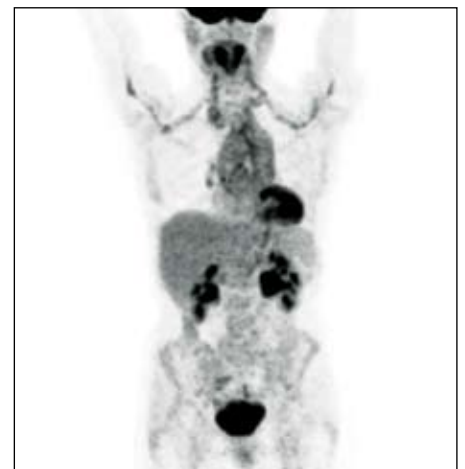

Abb. 6: PET (Projektionsbild): Großgefäßvaskulitis mit Befall der thorakalen Aorta und der abgehenden Arterien

### Kardiologie

Eine PET/CT-Untersuchung erlaubt es, die *Vitalität* von sonographisch, szintigraphisch oder im MRT afunktionellem Myokard zu beurteilen. Dabei kann festgestellt werden, ob es sich um Narbengewebe, oder um vitales, aber sehr schlecht perfundiertes und deshalb afunktionelles Myokard handelt („*winterschlafendes Myokard*“, „*hibernating myocardium*“). Denn

nur bei vitalem Gewebe kann eine Reperfusion, z.B. ein Bypass, eine Besserung der myokardialen Funktion erreichen.

*Myokardiale Ischämien oder Narben* lassen sich mit dem Flussmarker Rubidium-82 (Generatorprodukt) im PET/CT darstellen. Wegen der hohen Generatorkosten und der aufwändigen Handhabung ist diese Untersuchung selten und wird die Myokardszintigraphie mit Tc99m-MIBI nicht ersetzen. Aktuell wird an F-18-markierten Flusstracern geforscht. Es ist zu erwarten, dass erst diese in Zukunft zum breiteren klinischen Einsatz kommen werden. Wegen des fehlenden „Routine“-Flusstracers hat die Myokardbildgebung in Deutschland einen Anteil von weniger als 2 % der gesamten PET/CT-Diagnostik.

## Neurologie Demenzen

Die PET/CT-Untersuchung des zerebralen Glukosestoffwechsels ist die empfindlichste Methode zur Frühdiagnostik von Demenzen. Sie kann zudem verschiedene Demenzformen differenzieren.

In der Frühdiagnostik kann bei Patienten mit erst leichten Auffälligkeiten (MCI: Mild Cognitive Impairment) bereits vor Eintreten einer Demenz erkannt werden, ob sie innerhalb der nächsten zwei Jahre eine Demenz vom Alzheimer-Typ entwickeln werden [20].

Jeweils charakteristische Muster des zerebralen Glukosestoffwechsels ermöglichen die Differenzierung verschiedener Demenzformen mittels PET/CT.

Patienten mit einer Demenz vom Alzheimer-Typ (Abb. 7) zeigen im Krankheitsverlauf anfänglich einen reduzierten Stoffwechsel des posterioren Cingulum und des Präcuneus, später dann nacheinander auch parietale, temporale und frontale

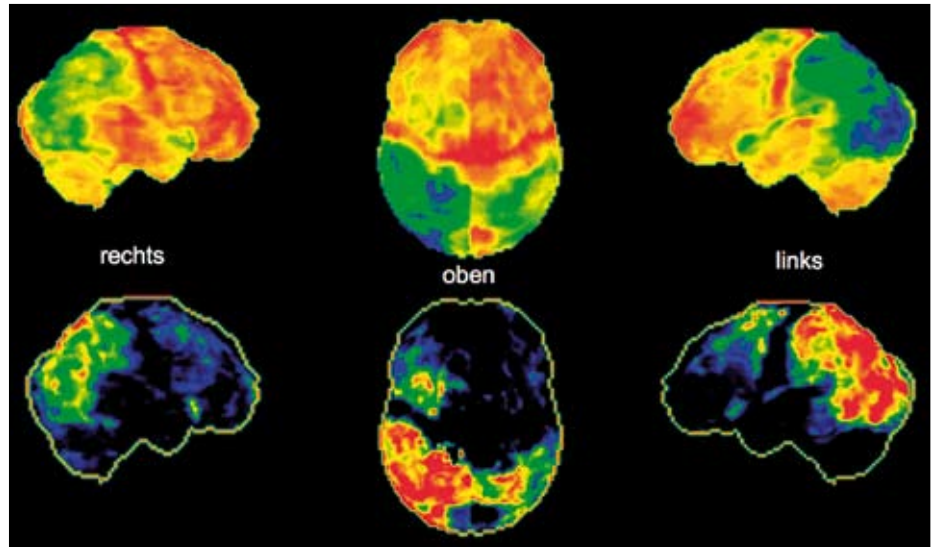


Abb. 7: Oben: Oberflächenprojektionen des Glukosemetabolismus des Gehirns bei einem Patienten mit M. Alzheimer: die roten Areale zeigen einen kräftigen (normalen) Stoffwechsel; die grünen Stellen zeigen den reduzierten (krankhaften) Stoffwechsel  
Unten: Statistischer Vergleich des Glukosemetabolismus mit einem Normkollektiv: die roten Areale zeigen die stärkste Abweichung vom normalen Glukosestoffwechsel

Reduktionen. Die Zentralregion, das Zerebellum und die subkortikalen Strukturen (Striatum, Thalamus) bleiben sehr lange verschont.

Patienten mit einer *Lewy-Body-Demenz* (Parkinson assoziierte Demenz) zeigen fast dasselbe Stoffwechsellmuster wie ein M. Alzheimer-Patient. Zusätzlich ist ihr Stoffwechsel aber auch im primär visuellen Kortex reduziert, passend zu den von den Patienten häufig berichteten optischen Halluzinationen.

Patienten mit einer *fronto-temporalen Demenz* zeigen zunächst einen frontal und/oder temporal reduzierten Stoffwechsel, erst später auch parietale Reduktionen.

## Epilepsien

PET/CT kann epileptogene Foci nachweisen. Diese Herde zeigen zwischen den Anfällen im PET/CT einen reduzierten Glukosestoffwechsel.

Am häufigsten wird eine PET/CT-Untersuchung benötigt, um bei *Temporallappen-*

*epilepsie* die betroffene Seite zu sichern. Im betroffenen Temporallappen zeigt sich dann ein reduzierter Glukosemetabolismus. Zeigen EEG, MRT und PET/CT einen konkordanten Befund, so kann vor Resektion des betroffenen mesialen Temporallappens meist auf eine invasive EEG-Ableitung zur Sicherung der Seite verzichtet werden. Seltener wird die PET/CT bei extratemporalen epileptogenen Foci angewandt.

## Gliome

Gliome weisen mit zunehmendem Entdifferenzierungs-Grad einen stärkeren Glukosestoffwechsel auf. Eine FDG-PET/CT-Untersuchung kann in der Primärdiagnostik von Gliomen sinnvoll sein, um den am stärksten entdifferenzierten Teil eines Glioms zu bestimmen. Dadurch kann ein geeigneter Biopsieort festgelegt werden. Im Vergleich zum gesunden Gehirngewebe weisen Gliome einen deutlich gesteigerten *Aminosäurestoffwechsel* auf, weshalb Gliome oder deren Rezidive sehr gut im Aminosäure-PET/CT darstellbar sind. Am

häufigsten wird eine PET/CT-Untersuchung eingesetzt, wenn der MRT-Befund im *Re-Staging* unklar ist. Eine Aminosäure-PET/CT ermöglicht es dann, sicher zwischen Narbengewebe oder reaktiven Veränderungen und einem Gliom-Rezidiv zu unterscheiden.

### Zusammenfassung, Ausblick

Die PET/CT-Untersuchung bietet bei den meisten Karzinom-Erkrankungen und Lymphomen einen deutlichen Vorteil beim *Staging* und *Re-Staging* im Vergleich zu den bisherigen bildgebenden Verfahren. Bei einer Indikation zur Durchführung einer CT zum *Staging* oder *Re-Staging* ist fast immer ein PET/CT indiziert, da es bei etwa jedem dritten Patienten therapieändernde Zusatzinformationen bringt. Das konnte auch in einer prospektiven Multicenter-Studie mit 41.000 PET-Untersuchungen an 1.300 Zentren gezeigt werden [21].

Die aktuell fehlende Abbildung im Leistungskatalog der gesetzlichen Krankenkassen führt allerdings dazu, dass diese Methode noch viel zu selten eingesetzt wird. Dabei fallen die Kosten einer PET/CT-Untersuchung im Vergleich zu den Kosten einer Tumortherapie wenig ins Gewicht. Die Kosten für die Untersuchung werden lediglich beim Bronchialkarzinom bzw. bei der Abklärung eines Lungenrundherdes von den Krankenkassen übernommen. Nach vorheriger Einzelfallprüfung zahlen die Kassen die PET/CT-Untersuchung gelegentlich auch bei anderen Tumorarten. Im europäischen Ausland, auch in Ländern wie Polen, und in den USA hat man den Vorteil der PET/CT-Untersuchung bereits erkannt, die Untersuchungen sind dort in den Leistungskatalog übernommen.

Deutschland ist bezüglich PET/CT leider aktuell ein Entwicklungsland.

### Anschriften der Verfasser

Dr. med. Christian Landvogt

Dr. med. Corinna Müller

PET/CT-Zentrum an der DKD Wiesbaden

Aukammallee 33

65191 Wiesbaden

PD Dr. med. Ulrich Lörcher

Abteilung für Radiologie

DKD Wiesbaden

Aukammallee 33

65191 Wiesbaden

Den Auswertungsbogen für die CME-Fortbildung der Landesärztekammer Hessen finden Sie auf unserer Homepage [www.laekh.de](http://www.laekh.de) unter der Rubrik Hessisches Ärzteblatt.

**Einsendeschluss ist der 25. Januar 2010**

### Literatur

- [1] Gould MK, Maclean CC, Kuschner WG, Rydzak CE, Owens DK. Accuracy of positron emission tomography for diagnosis of pulmonary nodules and mass lesions: a meta-analysis. *JAMA*. 2001 Feb 21;285(7):914-24. PubMed PMID: 11180735.
- [2] Pieterman RM, van Putten JW, Meuzelaar JJ, Mooyaart EL, Vaalburg W, Koëter GH, Fidler V, Pruim J, Groen HJ. Preoperative staging of non-small-cell lung cancer with positron emission tomography. *N Engl J Med*. 2000 Jul 27;343(4):254-61. PubMed PMID: 10911007.
- [3] Huebner RH, Park KC, Shepherd JE, Schwimmer J, Czernin J, Phelps ME, Gambhir SS. A meta-analysis of the literature for whole-body FDG PET detection of recurrent colorectal cancer. *J Nucl Med*. 2000 Jul;41(7):1177-89. PubMed PMID: 10914907.
- [4] Williams RN, Ubhi SS, Sutton CD, Thomas AL, Entwisle JJ, Bowrey DJ. The early use of PET-CT alters the management of patients with esophageal cancer. *J Gastrointest Surg*. 2009 May;13(5): 868-73. Epub 2009 Jan 28. PubMed PMID: 19184245.
- [5] Noble F, Bailey D; SWCIS Upper Gastrointestinal Tumour Panel, Tung K, Byrne JP. Impact of integrated PET/CT in the staging of oesophageal cancer: a UK population-based cohort study. *Clin Radiol*. 2009 Jul;64(7):699-705. Epub 2009 May 26. PubMed PMID: 19520214.
- [6] Sun L, Su XH, Guan YS, Pan WM, Luo ZM, Wei JH, Zhao L, Wu H. Clinical usefulness of 18F-FDG PET/CT in the restaging of esophageal cancer after surgical resection and radiotherapy. *World J Gastroenterol*. 2009 Apr 21;15(15):1836-42. PubMed PMID: 19370780; PubMed Central PMCID: PMC 2670410.
- [7] Nakamoto Y, Togashi K, Kaneta T, Fukuda H, Nakajima K, Kitajima K, Murakami K, Fujii H, Satake M, Tateishi U, Kubota K, Senda M. Clinical value of whole-body FDG-PET for recurrent gastric cancer: a multicenter study. *Jpn J Clin Oncol*. 2009 May;39(5):297-302. Epub 2009 Mar 5. PubMed PMID: 19269991.
- [8] Sim SH, Kim YJ, Oh DY, Lee SH, Kim DW, Kang WJ, Im SA, Kim TY, Kim WH, Heo DS, Bang YJ. The role of PET/CT in detection of gastric can-



- cer recurrence. *BMC Cancer*. 2009 Mar 1;9:73. PubMed PMID: 19250554; PubMed Central PMCID: PMC2651906.
- [9] Kauhanen SP, Komar G, Seppänen MP, Dean KI, Minn HR, Kajander SA, Rinta-Kiikka I, Alanen K, Borra RJ, Puolakkainen PA, Nuutila P, Ovaska JT. A Prospective Diagnostic Accuracy Study of 18F-Fluorodeoxyglucose Positron Emission Tomography/Computed Tomography, Multi-detector Row Computed Tomography, and Magnetic Resonance Imaging in Primary Diagnosis and Staging of Pancreatic Cancer. *Ann Surg*. 2009 Dec;250(6):957-963. PubMed PMID: 19687736.
- [10] Freudenberg LS, Antoch G, Schütt P, Beyer T, Jentzen W, Müller SP, Görge R, Nowrousian MR, Bockisch A, Debatin JF. FDG-PET/CT in re-staging of patients with lymphoma. *Eur J Nucl Med Mol Imaging*. 2004 Mar; 31(3):325-9. Epub 2003 Nov 26. PubMed PMID: 14647988.
- [11] Dirisamer A, Halpern BS, Flöry D, Wolf F, Beheshti M, Mayerhoefer ME, Langsteger W. Integrated contrast-enhanced diagnostic whole-body PET/CT as a first-line restaging modality in patients with suspected metastatic recurrence of breast cancer. *Eur J Radiol*. 2009 Jan 30. [Epub ahead of print] PubMed PMID: 19181468.
- [12] Nam EJ, Yun MJ, Oh YT, Kim JW, Kim JH, Kim S, Jung YW, Kim SW, Kim YT. Diagnosis and staging of primary ovarian cancer: Correlation between PET/CT, Doppler US, and CT or MRI. *Gynecol Oncol*. 2009 Nov 17. [Epub ahead of print] PubMed PMID: 19926121.
- [13] Risum S, Høgdall C, Markova E, Berthelsen AK, Loft A, Jensen F, Høgdall E, Roed H, Engelholm SA. Influence of 2-(18F) fluoro-2-deoxy-D-glucose positron emission tomography/computed tomography on recurrent ovarian cancer diagnosis and on selection of patients for secondary cytoreductive surgery. *Int J Gynecol Cancer*. 2009 May;19(4):600-4. PubMed PMID: 19509556.
- [14] Fulham MJ, Carter J, Baldey A, Hicks RJ, Ramshaw JE, Gibson M. The impact of PET-CT in suspected recurrent ovarian cancer: A prospective multi-centre study as part of the Australian PET Data Collection Project. *Gynecol Oncol*. 2009 Mar;112(3): 62-8. Epub 2009 Jan 15. PubMed PMID: 19150121.
- [15] Freudenberg LS, Fischer M, Antoch G, Jentzen W, Gutzeit A, Rosenbaum SJ, Bockisch A, Egelhof T. Dual modality of 18F-fluorodeoxyglucose-positron emission tomography/computed tomography in patients with cervical carcinoma of unknown primary. *Med Princ Pract*. 2005 May-Jun; 14(3):155-60. PubMed PMID: 15863988.
- [16] Al-Ibraheem A, Buck A, Krause BJ, Scheidhauer K, Schwaiger M. Clinical Applications of FDG PET and PET/CT in Head and Neck Cancer. *J Oncol*. 2009; 2009:208725. Epub 2009 Aug 20. PubMed PMID: 19707528; PubMed Central PMCID: PMC2730473
- [17] Schwimmer J, Essner R, Patel A, Jahan SA, Shepherd JE, Park K, Phelps ME, Czernin J, Gambhir SS. A review of the literature for whole-body FDG PET in the management of patients with melanoma. *Q J Nucl Med*. 2000 Jun;44(2):153-67. PubMed PMID: 10967625.
- [18] Husarik DB, Miralbell R, Dubs M, John H, Giger OT, Gelet A, Cserevnyák T, Hany TF. Evaluation of [(18)F]-choline PET/CT for staging and restaging of prostate cancer. *Eur J Nucl Med Mol Imaging*. 2008 Feb;35(2):253-63. Epub 2007 Oct 10. PubMed PMID: 17926036.
- [19] Grant FD, Fahey FH, Packard AB, Davis RT, Alavi A, Treves ST. Skeletal PET with 18F-fluoride: applying new technology to an old tracer. *J Nucl Med*. 2008 Jan;49(1):68-78. Epub 2007 Dec 12. Review. PubMed PMID: 18077529.
- [20] Drzezga A, Lautenschlager N, Siebner H, Riemenschneider M, Willoch F, Minoshima S, Schwaiger M, Kurz A. Cerebral metabolic changes accompanying conversion of mild cognitive impairment into Alzheimer's disease: a PET follow-up study. *Eur J Nucl Med Mol Imaging*. 2003 Aug;30(8):1104-13. Epub 2003 May 23. PubMed PMID: 12764551.
- [21] Hillner BE, Siegel BA, Liu D, Shields AF, Gareen IF, Hanna L, Stine SH, Coleman RE. Impact of positron emission tomography/computed tomography and positron emission tomography (PET) alone on expected management of patients with cancer: initial results from the National Oncologic PET Registry. *J Clin Oncol*. 2008 May 1;26(13): 2155-61. Epub 2008 Mar 24.

## Multiple Choice-Fragen (Nur eine Antwort ist richtig)

### ? 1.) Welche Aussage trifft zu?

1. Entzündliches Gewebe und Reparationsgewebe nimmt kein F-18-FDG auf.
2. Eine PET/CT-Untersuchung direkt nach einer Operation führt zu Problemen bei der Entdeckung von Fernmetastasen.
3. Durch Chemotherapie geschädigtes, aber noch vitales Tumorgewebe kann erst nach sechs Monaten im PET/CT beurteilt werden.
4. Eine Unterscheidung zwischen Tumorgewebe und Narbengewebe ist mit-

tels PET/CT-Untersuchung schlecht möglich.

5. Entzündliches Gewebe und Reparationsgewebe nimmt meist weniger F-18-FDG als Karzinome auf.

### ? 2.) Welche Aussage trifft nicht zu?

1. Bei der Abklärung eines Lungenrundherdes weist die PET/CT-Untersuchung eine Sensitivität von > 90 % auf.
2. Durch die PET/CT-Untersuchung ergibt sich beim Bronchialkarzinom in 30-50 % der Fälle eine Änderung des zuvor geplanten therapeutischen Vorgehens.

3. Nicht-kleinzellige und kleinzellige Bronchialkarzinome zeigen eine erhöhte FDG-Speicherung.
4. Bronchoalveoläre Karzinome und Karzinome zeigen eine besonders intensive FDG-Speicherung.
5. Beim Bronchialkarzinom können Lymphknoten- und Fernmetastasen mittels PET/CT sicherer entdeckt werden als mit der Computertomographie.

### ? 3.) Welche Aussage trifft nicht zu?

1. PET/CT ist die sensitivste Methode zur Entdeckung von Colon-Karzinom-

Metastasen und Lokalrezidiven.

2. Eine wichtige Indikation für eine PET/CT-Untersuchung ist die Abklärung des Verdachts auf ein Lokalrezidiv in einer präsakralen Narbenplatte.
3. PET/CT ist zum Screening auf Colonkarzinome die geeignetste Methode.
4. Eine wichtige Indikation für eine PET/CT-Untersuchung ist die Suche nach weiteren Tumorherden vor einer Metastasen-Operation.
5. Darmmuskulatur kann sich physiologischerweise als Mehranreicherung in der FDG-PET/CT-Untersuchung darstellen.

#### ? 4.) Welche Aussage trifft nicht zu?

1. Die PET/CT-Untersuchung ist beim Staging und Re-Staging von Lymphomen der Computertomographie überlegen.
2. Niedriggradige Lymphome haben im Vergleich zu höhergradigen Lymphomen einen gleich starken Stoffwechsel.
3. Das Initialstaging bei Lymphomen sollte zumindest bei Hoch-Risiko-Patienten mittels PET/CT erfolgen.
4. Mittels PET/CT kann bei Lymphomen das Ansprechen auf die Chemotherapie nach 1-2 Zyklen gut beurteilt werden.
5. Mittels PET/CT kann die Vitalität vorhandener Restlymphome nach Therapie beurteilt werden.

#### ? 5.) Welche Aussage trifft nicht zu?

1. PET/CT ist bei Mamma-Karzinomen gut zum Re-Staging bei Verdacht auf ein Rezidiv geeignet.
2. Methode der ersten Wahl zur Abklärung suspekter Herde in der Mamma ist die Stanzbiopsie.
3. Die Detektion von Fernmetastasen bei Mamma-Karzinom gelingt mittels PET/CT gut.
4. Mikrometastasen in den axillären Lymphknoten können mittels PET/CT sicher erfasst werden.
5. Zur Bestimmung des Lymphknotenstatus bei bekanntem Mamma-Karzi-

nom sollte der Sentinel-Lymphknoten-Markierung mit anschließender histologischer Aufarbeitung der Vorzug gegenüber PET/CT gegeben werden.

#### ? 6.) Welche Aussage trifft zu?

1. Karzinoide können am besten mit der In111-Octreotide-Szintigraphie dargestellt werden.
2. Gut differenzierte neuroendokrine Tumore weisen einen hohen Glukosestoffwechsel auf.
3. Mit zunehmender Entdifferenzierung neuroendokriner Karzinome kommt es zur Zunahme des Glukosestoffwechsels.
4. Ga-68-DOTATOC kann sehr empfindlich neuroendokrine Tumore aufspüren.
5. PET/CT-Untersuchungen bei C-Zell-Karzinomen erfolgen ausschließlich mit FDG.

#### ? 7.) Welche Aussage trifft nicht zu?

1. Prostata-Karzinome weisen wegen der erhöhten Zellmembransynthese einen gesteigerten Phospholipid-Stoffwechsel auf.
2. Zum Re-Staging bei erhöhtem PSA-Wert ist die PET/CT-Methode sehr gut geeignet.
3. Bei der PET/CT-Untersuchung bei Prostata-Karzinomen wird meist FDG verwendet.
4. Als Radiopharmakon wird beim Prostatakarzinom meist 18F-Cholin verwendet.
5. Mit steigendem PSA-Wert steigt die Nachweiswahrscheinlichkeit von Metastasen oder Lokalrezidiven mittels PET/CT.

#### ? 8.) Welche Aussage trifft nicht zu?

1. Bei Fieber unklarer Genese (FUO) kann nach sonst erfolgloser Ursachensuche mittels PET/CT in ca. 30 % der Fälle dann die Ursache gefunden werden.
2. Die PET/CT-Untersuchung sollte bei FUO im Fieberintervall oder möglichst kurz danach durchgeführt werden.

3. Eine Endokarditis kann mittels PET/CT sicher diagnostiziert werden.
4. Bei der Diagnostik einer Vaskulitis sollte die PET/CT-Untersuchung am besten vor Einleitung einer Therapie erfolgen.
5. Infekte von Gefäß- oder Gelenkprothesen können gut mittels PET/CT detektiert werden.

#### ? 9.) Welche Aussage trifft nicht zu?

1. Die Untersuchung des zerebralen Glukosestoffwechsels mittels PET/CT ist zur Frühdiagnostik von Demenzen sehr gut geeignet.
2. Bei Patienten mit leichten kognitiven Beeinträchtigungen können die Patienten identifiziert werden, bei denen sich eine neurodegenerative Demenz entwickelt.
3. Bei der Demenz vom Alzheimer-Typ zeigt sich ein reduzierter Glukosestoffwechsel im posterioren Cingulum und im Präcuneus, später auch parietal, temporal und frontal.
4. Mittels PET/CT kann nicht zwischen den einzelnen Demenzformen unterschieden werden.
5. Bei der Lewy-Body-Demenz zeigt sich ein ähnliches Befallsmuster wie bei der Alzheimer-Demenz mit zusätzlich reduziertem Stoffwechsel im primär visuellen Kortex.

#### ? 10.) Welche Aussage trifft zu?

1. In der Primärdiagnostik von Gliomen wird die FDG-PET/CT-Untersuchung zur Lokalisation des am besten differenzierten Anteils eingesetzt.
2. Je entdifferenzierter das Gliom ist, desto geringer ist die FDG-Aufnahme.
3. Im Vergleich zum gesunden Hirngewebe weisen Gliome einen deutlich gesteigerten Aminosäurestoffwechsel auf.
4. Im Aminosäure-PET/CT gelingt keine sichere Unterscheidung zwischen Narbengewebe und einem Gliomrezidiv.
5. Das gesunde Hirngewebe weist einen geringen Glukosestoffwechsel auf.